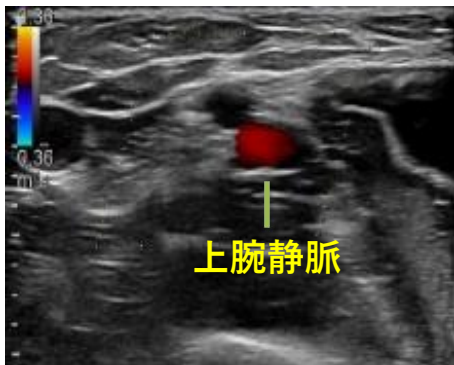
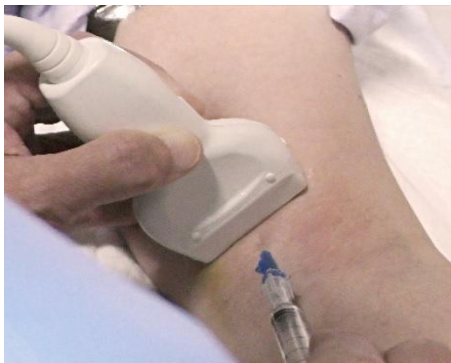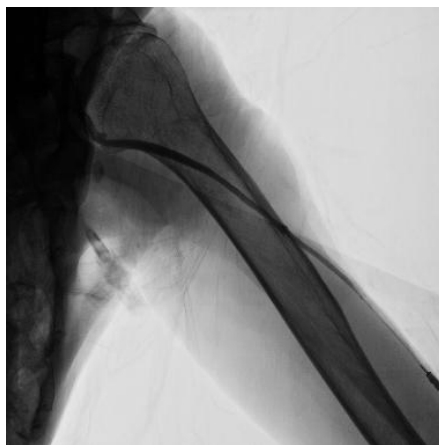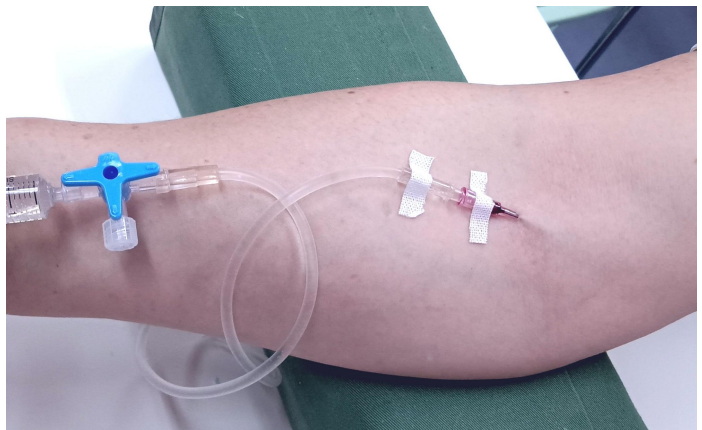


■ 上腕留置式中心静脈ポートの実際

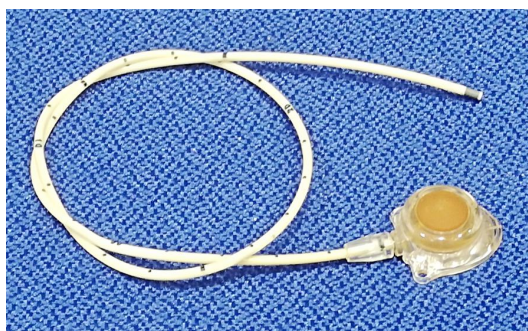エコー（超音波）ガイド下に
上腕静脈を穿刺の場合



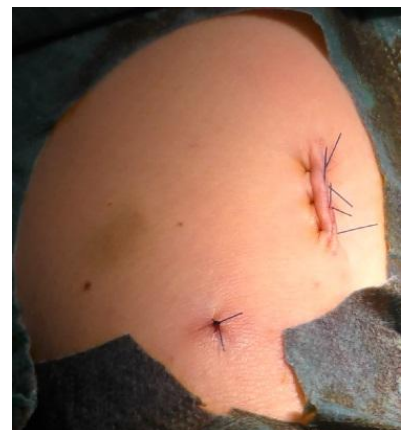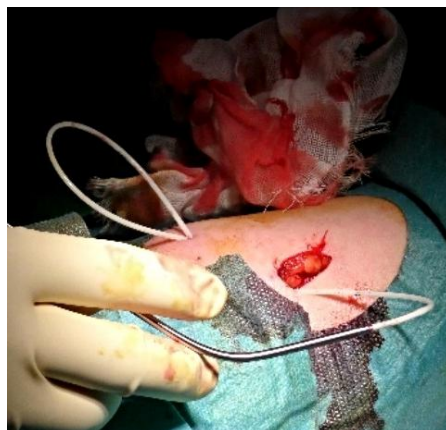
目視にて上腕静脈を穿刺の場合



X線透視下にカテーテルを挿入。



実際のポート



皮下ポケットを作成後に皮下トンネルを形成し、ポートを留置。